УДК 616.721

НАТАЛЬНО ОБУСЛОВЛЕННАЯ АСИММЕТРИЯ КОСТНЫХ СТРУКТУР КРАНИОВЕРТЕБРАЛЬНОГО ПЕРЕХОДА КАК ВЕРОЯТНАЯ ПРИЧИНА ФИКСАЦИИ ПОЗВОНКОВОГО ПОДВЫВИХА И ФУНКЦИОНАЛЬНОЙ НЕСТАБИЛЬНОСТИ ВЕРХНИХ ШЕЙНЫХ ПОЗВОНКОВ

А.В. Молодецких[1], А.П. Тишкова[2]
[1] Филиал № 1 ГБУЗ «Городская поликлиника № 3 Департамента здравоохранения города Москвы». Москва, Россия
[2] ФГБУ «МНИИ ГБ им. Гельмгольца» Минздрава России. Москва, Россия

THE ASYMMETRY OF BONE STRUCTURES OF THE CRANIOVERTEBRAL JUNCTION CAUSED BY NATAL REASONS AS A POSSIBLE CAUSE FOR FIXATION OF THE VERTEBRAL SUBLUXATION AND FUNCTIONAL INSTABILITY OF THE UPPER CERVICAL VERTEBRAE

A.V. Molodetskih[1], A.P. Tishkova[2]
[1] Affiliate No.1 of State budgetary health care institution "City Out-Patient Hospital No.3 of the Department of Health of Moscow". Moscow, Russia
[2] Federal state budgetary institution "Moscow Research Institute of Eye Diseases named after Helmholtz" of the Russian Ministry of Health. Moscow, Russia

РЕЗЮМЕ

В статье представлены результаты анализа рентгенограмм краниовертебрального перехода, свидетельствующие о закономерных нарушениях в виде асимметрии костных структур данной области. Обсуждается причинная связь этих нарушений с родовой травмой шейного отдела позвоночника, их динамика в послеродовом периоде, приводящая к фиксации позвонкового подвывиха и функциональной нестабильности верхних шейных позвонков.

Ключевые слова: родовая травма шейного отдела позвоночника, краниовертебральный переход, атлант, аксис, фиксация подвывиха.

SUMMARY

The article presents results of the analysis of X-ray films of the craniovertebral junction, which show the naturally determined disorders in the form of asymmetry of bone structures of this area. The causal link of these disorders with a birth injury of the cervical spine, their dynamics during the post-natal period resulting in the fixation of the vertebral subluxation and functional instability of the upper cervical vertebrae is discussed.

Key words: birth injury of the cervical spine, craniovertebral junction, atlas, axis, fixation of the vertebral subluxation.

В общемедицинской практике, как правило, недооценивается этиологическая роль нарушений и развития различных патологических состояний в верхнешейном отделе позвоночника и краниовертебральном переходе. Между тем, распространённость таких нарушений достаточно высока.

© А.В. Молодецких, А.П. Тишкова, 2014

Так, по данным А.Ю. Ратнера (1978), рентгенологические признаки повреждения шейного отдела позвоночника выявляются у 86% новорожденных и детей более старшего возраста. В подавляющем большинстве случаев скрытые натальные повреждения шейного отдела позвоночника не диагностируются, но оказывают отрицательное влияние как на развитие ребёнка, так и на состояние здоровья в течение жизни [6, 7, 9, 10–14]. Отрадно, что в последнее время этой проблеме начинает уделяться самое пристальное внимание [3, 4, 8].

В основе негативного влияния натальных повреждений верхнешейного отдела позвоночника на функции организма лежит нарушение нейротрансмиссии в стволовых отделах мозга, а также мозговой гемо- и ликвородинамики. Патогенез указанных нарушений представляет собой многоступенчатый процесс, включающий, по крайней мере, структурный, рефлекторный и трофический компоненты. Среди них можно выделить частичную окклюзию спинномозгового канала, формирование ирритативной зоны в непосредственной близости к стволовым отделам мозга и нарушение трофики нервной ткани [12]. Возможные негативные последствия нарушений в верхнешейном отделе позвоночника и краниовертебральном переходе крайне разнообразны. Так, вертебрально-базилярная недостаточность (синдром вертебробазилярной артериальной системы – G45.0 по МКБ-10) со всем полиморфизмом ее клинических проявлений (Н.В. Верещагин, 1980; Н.А. Яковлев, 2001) – лишь один из примеров таких последствий. Результатом хронических нарушений в краниовертебральном переходе могут быть не только соматические, но и разнообразные психические расстройства. В качестве функционального механизма развития психической патологии, особенно в период роста и развития головного мозга, рассматривается афферентная дезинтеграция [5].

ЦЕЛЬ ИССЛЕДОВАНИЯ

Выявление некоторых закономерных рентгенологических особенностей структурных нарушений в краниовертебральном переходе.

МАТЕРИАЛЫ И МЕТОДЫ

Пациенты обоего пола в возрасте от 9 до 66 лет, обращавшиеся с различными жалобами к терапевту и/или неврологу. Критериями включения являлись: согласие пациентов, а также родителей пациентов, не достигших совершеннолетия. Критериями исключения являлись противопоказания к рентгенографии.

Трансоральная рентгенография выполнялась на рентгеновском аппарате Duo Diagnost фирмы Philips следующим образом: пациент сидит у вертикальной стойки, срединная плоскость головы перпендикулярна плоскости кассеты. Рот максимально открыт. Центральный луч направляется перпендикулярно плоскости кассеты вдоль срединной плоскости на нижний край верхних резцов. На рентгенограмме на фоне открытого рта хорошо видно затылочное отверстие, боковые массы С1, тело и остистый отросток С2.

Проанализировано 180 рентгенограмм.

РЕЗУЛЬТАТЫ ИССЛЕДОВАНИЯ

Анализ рентгенограмм выявил асимметрию тела и суставных поверхностей атланта, аксиса и мыщелков затылочной кости. В разных сочетаниях признаки асимметрии обнаружены на 136 рентгенограммах (75,6%). Асимметрия атланта проявлялась в следующем: разная высота/ширина боковых масс атланта, разница длины контура суставных поверхностей справа и слева, несимметричность формы и угла наклона контура суставных поверхностей справа и слева. Асимметрия суставных поверхностей аксиса проявлялась в разнице формы и угла наклона их контура справа и слева (при условии отсутствия ротации). Признаками асимметрии мыщелков затылочной кости были разные углы наклона и форма контура их суставных поверхностей справа и слева, отклонение от горизонтали условной линии, соединяющей крайние дистальные точки обоих мыщелков (числовые показатели: линейных

размеров, углов, – в контексте данного исследования не имеют значения; важен факт асимметрии, в наличии которой легко убедиться, сложив любой рентгеновский снимок по оси позвоночника). Практически во всех случаях асимметрия сочеталась с нарушениями взаиморасположения верхних шейных позвонков и мыщелков затылочной кости в суставах (несимметричность суставных щелей, смещение, поворот и наклон атланта и/или аксиса), т.е. с признаками позвонкового подвывиха (примеры: рис. 1–8).

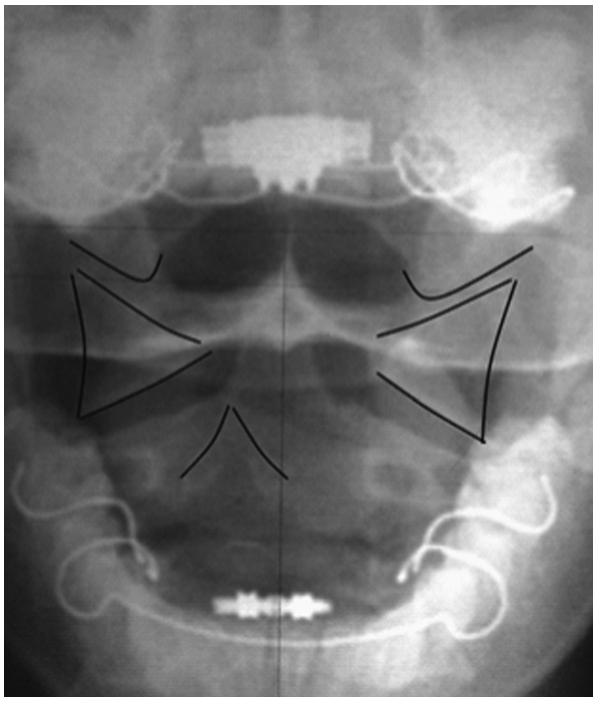

Рис. 1. Девочка, 9 лет

Рис. 2. Девушка, 16 лет

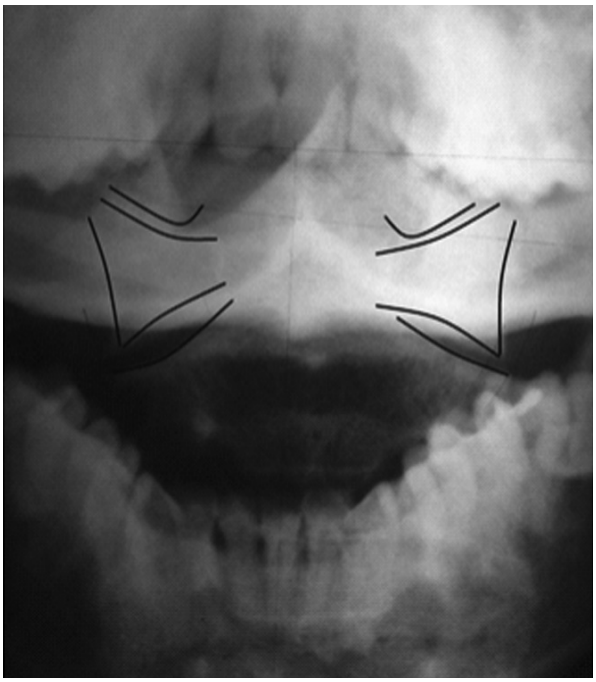

Рис. 3. Женщина, 42 года

Рис. 4. Мужчина, 42 года

Рис. 5. Мужчина, 32 года

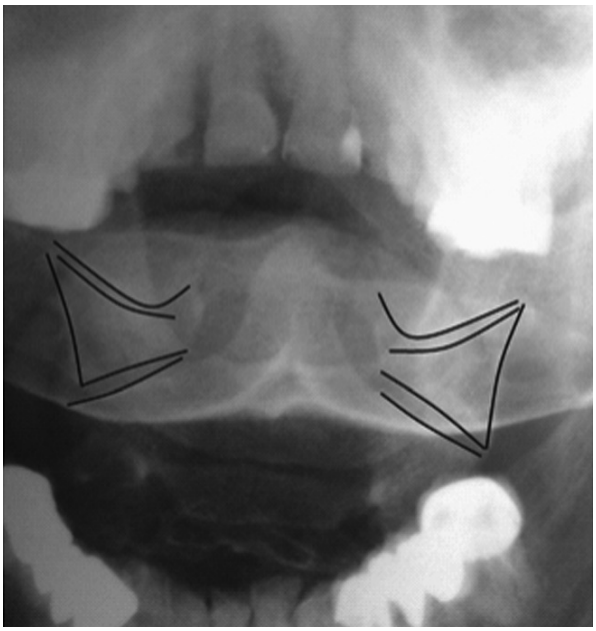

Рис. 6. Женщина, 54 года

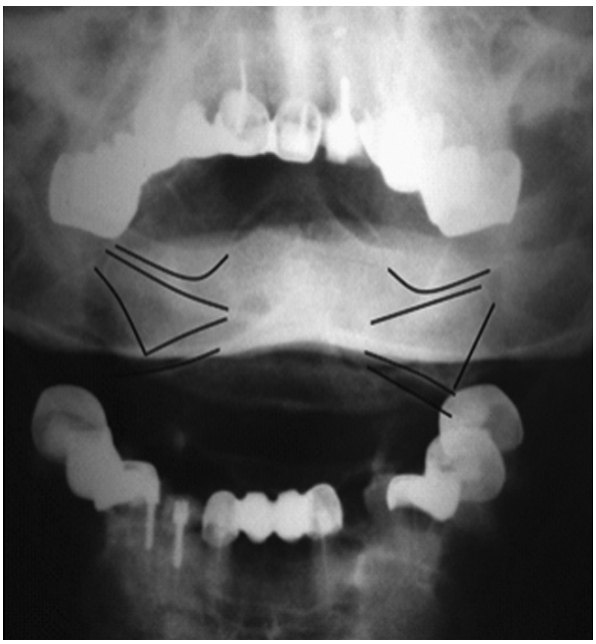

Рис. 7. Женщина, 64 года

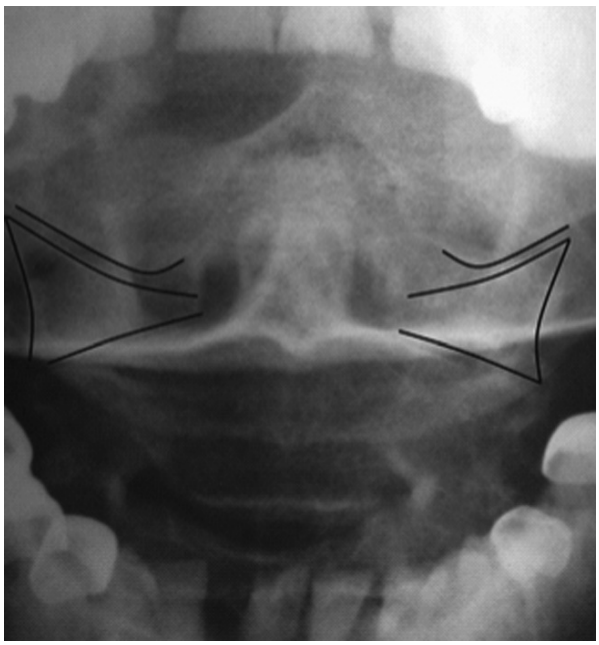

Рис. 8. Женщина, 66 лет

В совокупности количество рентгенограмм с признаками тех или иных нарушений в краниовертебральном переходе (асимметрия, подвывих и их сочетание) составило 172 (95,6%). При этом анамнестические данные о постнатальных клинически значимых травмах головы и позвоночника, которые теоретически могли бы быть причиной выявленных нарушений в краниовертебральном переходе, получены лишь у 11 (6,1%) обследованных пациентов.

Учитывая высокую частоту родовой травмы шейного отдела позвоночника, обусловленную антропологическими особенностями, можно предположить, что причиной подвывиха верхних шейных позвонков в большинстве случаев является именно процесс родов.

Необходимо сделать пояснение и привести красноречивую цитату из работы О.К. Лавджой: «Трудность совмещения в одной и той же тазовой структуре таких различных задач, как эффективная работа тазобедренного сустава при передвижении на двух ногах и обеспечение адекватных родовых путей для ребенка с крупным мозгом, остается, однако, непреодоленной, и процесс родов у человека – один из самых тяжелых в царстве животных» и, далее: «роды у человека остаются сложным и болезненным процессом» (2). Сотрудники Института возрастной физиологии РАО Г.Г. Вершубская и А.И. Козлов в обзорной статье (1) свидетельствуют: «Внутренние размеры малого таза женщины слишком малы относительно неконфигурированной головки плода. Но даже конфигурация неспособна обеспечить безопасное прохождение плода по родовым путям». Интересно, что «в противоположность человеку у животных травматические повреждения в родах почти совершенно не встречаются, так как положение в родах является совершенно другим, и никогда голова животного не стоит в родовых путях большим поперечным размером» (Neumarker, 1977; цит. по: Ратнер А.Ю. Неврология новорожденных: острый период и поздние осложнения. 4-е изд. М., 2008).

Смещенный в результате родовой травмы позвонок (чаще всего, по-видимому, атлант) испытывает несимметричную нагрузку. В таких условиях, по мере роста и созревания костной ткани, тело позвонка формируется также несимметричным. То же самое происходит с прилегающими образованиями черепа и вторым шейным позвонком. Постепенно это приводит к **фиксации** подвывиха. Несимметричные позвонки перманентно находятся в нестабильном, неравновесном состоянии, что схематично иллюстрирует рисунок:

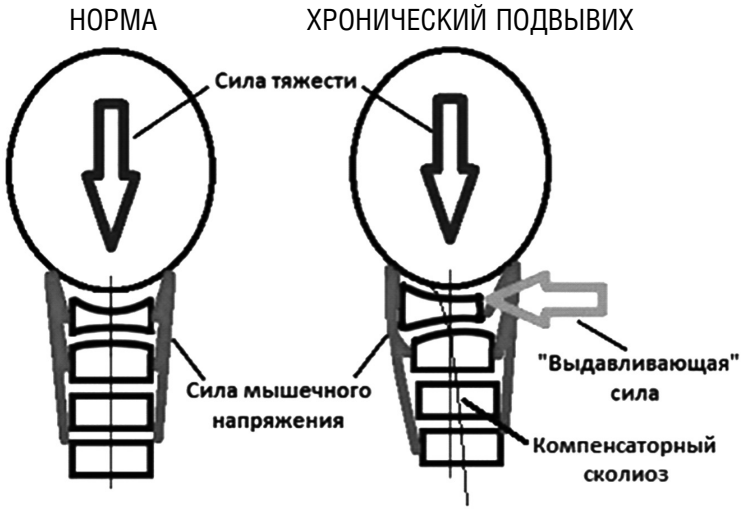

Краниальные суставные поверхности атланта и суставные поверхности мыщелков затылочной кости в трёхмерном пространстве напоминают сегменты условной полусферы. Поэтому подвывих верхнего шейного позвонка представляет собой его спиралеобразную дислокацию [15] со смещением осевой нагрузки к периферии шарнирообразного атланто-затылочного сочленения.

В таком виде краниовертебральный переход, по сути, является хронической патогенной зоной. Резкое или значительное напряжение мышц шеи (падения, ушибы, физические перегрузки, нервное напряжение и другие функциональные изменения в организме), вероятно, усугубляют подвывих. Это может представлять конкретный механизм реализации того известного факта, что любые чрезмерные по силе и/или длительности стрессорные воздействия нередко приводят к появлению или обострению болезней.

ВЫВОДЫ

1. Смещение (подвывих) атланта и/или аксиса вследствие родовой травмы шейного отдела позвоночника приводит к несимметричному распределению нагрузки на указанные позвонки и мыщелки затылочной кости.

2. В условиях несимметричной нагрузки, в процессе роста и развития костной ткани тела позвонков и прилегающие образования черепа формируются также несимметричными. Это ведет к фиксации подвывиха.

3. Физическое перенапряжение, стрессовые воздействия могут усугублять подвывих (его структурную и неврологическую составляющие) вследствие резкого или значительного напряжения шейных мышц.

4. В детском возрасте необходимо исправлять смещение как можно раньше, пока не произошли необратимые структурные изменения позвонков.

В заключение хочется привести слова М.Д. Гютнера о том, что перинатальные повреждения нервной системы – это «самое распространённое народное заболевание» (Л. : Медгиз, 1945; цит. по 12). И ещё раз обратить внимание на важность и, в то же время, парадоксальную клиническую невостребованность давно установленного факта высокой частоты родовой травмы шейного отдела позвоночника и центральной нервной системы и её негативных для здоровья последствий. Не исключено, что именно травматичный по своей природе процесс родов и последующее формирование патогенной зоны в краниовертебральном переходе являются причиной специфической для человека болезненности и практической неизлечимости большинства хронических заболеваний.

ЛИТЕРАТУРА

1. Вершубская, Г.Г. Подходы к изучению размеров тела новорожденных: научные школы и «нерешенные головоломки». Сообщение 1: вклад морфологии, антропологии, генетики / Г.Г. Вершубская, А.И. Козлов // Альманах «Новые исследования». Институт возрастной физиологии РАО (Москва). – 2009. – №1. – С. 51–57.
2. Лавджой, О.К. Эволюция выпрямленного способа передвижения у человека / О.К. Лавджой // В мире науки. Scientific American. – 1989. – № 1. – С. 45–56.
3. Ли, И.М. Формирование опорно-двигательного аппарата у детей с натальной краниоцервикальной травмой / И.М. Ли, А.Б. Ситель // Мануальная терапия. – 2011. – №3 . – С. 41–47.
4. Ли, И.М. Синдром дефицита внимания с гиперактивностью у детей с натальной краниоцервикальной травмой / И.М. Ли // Мануальная терапия. – 2013. – №3. – С. 55–60.
5. Молодецких, А.В. Об этиопатогенезе психических расстройств / А.В. Молодецких // Вестник психиатрии и психологии Чувашии. – 2011. – № 7. – С. 81–89.
6. Морозова, Е.А. Поздние неврологические изменения у детей, перенесших натальную травму шейного отдела позвоночника / Е.А. Морозова : дис. … канд. мед. наук. – Казань, 1993.
7. Мяукина, Е.В. Натальная патология центральной нервной системы / Е.В. Мяукина. – Петрозаводск, 1999.
8. Небожин, А.И. Структура и клинические проявления функциональных биомеханических нарушений у новорожденных и детей грудного возраста с неврологическими нарушениями / А.И. Небожин и соавт. // Мануальная терапия. – 2013. – №4 . – С. 35–39.
9. Плеханов, Л.А. Современное представление и скрининг-диагностика родовых повреждений позвоночника и спинного мозга у грудных детей: учебно-методические рекомендации / Л.А. Плеханов. – Челябинск, 2003.
10. Прусаков, В.Ф. Перинатальная патология мозга и её последствия / В.Ф. Прусаков, Е.А. Морозова, В.И. Марулина, М.А. Уткузова, М.В. Белоусова, Ф.М. Зайкова [Электронный ресурс] // Практическая медицина. – 2010. – №2(10). – Режим доступа: http://pmarchive.ru/
11. Ратнер, А.Ю. Родовые повреждения спинного мозга у детей / А.Ю. Ратнер. – Казань, 1978.
12. Ратнер, А.Ю. Неврология новорожденных: острый период и поздние осложнения / А.Ю. Ратнер. – 4-е изд. – М., 2008.
13. Стогов, М.Н. Натально обусловленные повреждения верхних шейных позвонков (клинико-рентгенологические сопоставления) : дис. … канд. мед. наук / М.Н. Стогов. – Казань, 1989.
14. Шоломов, И.И. Родовая травма шейного отдела позвоночника и спинного мозга (клиника, диагностика, лечение) : автореф. дис. … д-ра мед. наук / И.И. Шоломов. – СПб., 1995.
15. Palmer, B.J. The Subluxation Specific – The Adjustment Specific. Special Edition. – 1991. – Volume 18.

Молодецких Андрей Владимирович E-mail: ruanmo@mail.ru